



55

กรมตำรวจ

รายงานการขึ้นสูตรพลิกค้น

ที่ 102 / 2519 สถานตำรวจ นครบาลบางกอกน้อย อำเภอ บางกอกน้อย จังหวัด กรุงเทพมหานคร
 วันที่ 7 เดือน ตุลาคม พ.ศ. ๒๕ 19
 ผู้ตายชื่อ นายศิริพงษ์ มีณะเสถียร อายุ 21 ปี เพศ ชาย
 เชื้อชาติ ไทย สัญชาติ ไทย ศาสนา พุทธ
 ขอบคำ นายคุณี มีณะเสถียร ชื่อมารดา นางจันทู ฯ
 ที่อยู่ 190 หมู่ที่ เทศมอด 1 ตำบล ชลุม อำเภอ ชลุม จังหวัด จันทบุรี
 วันเวลาเกิด 6 ค.ค. 19 เวลาประมาณ 11.00 น. วันเวลาที่พบศพ 6 ค.ค. 19 เวลาประมาณ
 ทศกัณฐ์ รพ.ศิริราช ตำบล ศิริราช อำเภอ บางกอกน้อย จังหวัด กรุงเทพมหานคร
 ทพบศพ รพ.ศิริราช ตำบล ศิริราช อำเภอ บางกอกน้อย จังหวัด กรุงเทพมหานคร
 ข้อเท็จจริงตาย (ตาม)

ผู้พบศพ นายแพทย์ ธรรมจิต อมาตยกุล นายแพทย์ รพ.ศิริราช
 ข้อและตำแหน่งพนักงานผู้ทำการขึ้นสูตรพลิกค้น นายแพทย์ ธรรมจิต อมาตยกุล นายแพทย์ รพ.ศิริราช
 พ.ต.จ.โร สร้อย ชาติ ส.น.ชนะสงคราม ร.ต.จ.สุกิจ โสภณศักดิ์ รองสารป.ส.น.บางกอกน้อย
 นายวิเวก วงศ์อ้วนมุล และนายอุทิศ จรรย์มาหิน พนักงานอัยการ
 วัตถุประสงค์การตาย ถูกกระสุนปืนและสะเก็ดกระสุน

โดยังการแก้ศพเป็นอย่างไร ขอรับใช้ตามใบแจ้งการตายประเศ

ลงชื่อ นายแพทย์ *ม.ค.ค.* ผู้ขึ้นสูตรพลิกค้น
 " พ.ต.จ. " "
 " ร.ต.จ. " "
 " *[Signature]* " "
 " *[Signature]* " "

ความเห็นของแพทย์หรือพนักงานแยกต่างหาก

สภาพของศพ หรือ ส่วนของศพที่ตามสภาพเห็น หรือตามที่ปรากฏจากการตรวจพร้อมทั้งความเห็น

แสดงเหตุตายเท่าที่ทำได้

วันที่ _____ เดือน _____ พ.ศ. ๒๕ _____

ลงชื่อ _____ แพทย์

หมายเหตุ

แต่ตามรายงานของแพทย์หรือพนักงานแยกต่างหากที่ไว้ต่างหาก ก็ไม่ต้องกรอกข้อความข้างบนนี้ ให้เอารายงานนั้นคัดรายงาน

รายงานการตรวจศพ

ภาควิชานิติเวชศาสตร์

คณะแพทยศาสตร์ศิริราชพยาบาล มหาวิทยาลัยมหิดล

13/56

ที่	190600	วันที่	7	เดือน	ตุลาคม	พ.ศ.	2519	
ศพ	นายศิริพงษ์ มุกเสถียร	อายุ	21 ปี	เพศ	ชาย	เชื้อชาติ	ไทย	
ส่งมาจาก	กองแพทย์เวร ศักดิ์สิทธิ์เพ็ญ	โรงพยาบาลศิริราช						
เวลาตาย	วันที่ 6	เดือน	ตุลาคม	พ.ศ.	2519	เวลา	11.00 น.	
เวลาตรวจ	วันที่ 7	เดือน	ตุลาคม	พ.ศ.	2519	เวลา	10.00 น.	

พบศพภายนอก

- ศพชายไทย อายุประมาณ 21 ปี กอนข้างหวม ผิวเหลือง
- ใบหน้า ล้าคอ และหน้าอกส่วนบนแข็งกล้า
- สภาพศพแข็งท้ว และสภาพเลือกศพเบื้องล่าง เฝือก
- บากแผลกระสุนปืน สันนิษฐานว่าเป็นทางเข้าที่ก้นหลังศอกขวา กว้างเส้นผ่าศูนย์กลาง 0.5 ซม.
- บากแผลกระสุนปืน สันนิษฐานว่าเป็นทางออกที่คานหน้าคัมแขนขวาวีเวณเหนือศอก กว้าง 0.8 ซม. ยาว 1.8 ซม.
- บากแผลกระสุนปืนที่ก้นกบแนวขวา กว้างเส้นผ่าศูนย์กลาง 0.5 ซม. สันนิษฐานว่าเป็นทางเข้า
- บากแผลศอกซ้ายเป็นวงกว้างที่หน้าท้องระดับสะดือคานซ้าย กว้าง 7.5 ซม. ยาว 10 ซม.
- บากแผลดลอกโหนกตั้งขวา กว้าง 1 ซม. ยาว 1 ซม.
- บากแผลฉีกขาดขอบไม่เรียบเหนือข้อเท้าซ้าย กว้าง 4.5 ซม. ยาว 9.0 ซม.
- บากแผลฉีกขาดขอบไม่เรียบลักษณะกลม กว้างเส้นผ่าศูนย์กลาง 0.5 ซม.

ซากภายใน

- กระโหลกศีรษะไม่แตก
- สมองปกติ
- ช่องปอดปกติ
- เลือดออกในช่องท้องประมาณ 1000 ลบ.ซม. ลำไส้ใหญ่แตก อุจจาระแข็งช่องท้อง
- กล้ามเนื้อหน้าท้องและเยื่อช่องท้องคานหน้าฉีกขาด
- พมหัวกระดูกขนาด 225 หัว หุ้มทองแดง 1 หัว ที่โคนหนังหน้าท้อง
- พมพิเศษกระดูกสันหลังบริเวณใต้แผลเหนือข้อเท้าซ้าย เป็นพิเศษทองแดงและกระดูกสันหลังเล็ก ๆ

หมายเหตุ บากแผลกระสุนปืน เจ็ดออกในช่องท้อง

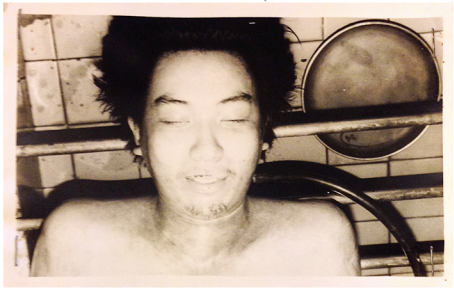พบทางร่องรอยนิติการ โคนบแผลกลอสโกลในเลือด, เลือดหมู "โอ"

- วินิจฉัย - เข้าคัมบริเวณก้นคานขวา ทะลุชั้นบนเข้าช่องท้องคานหลัง ลำไส้ใหญ่แตก หัวกระดูกสันหลังเย็บช่องท้องคานหน้า กล้ามเนื้อหน้าท้องฉีกขาด หัวกระดูกสันหลังในชั้นใต้ผิวหนังหน้าท้อง
- บันทึก 2. เข้าที่หลังศอกขวายานข้อศอกขวาออกคานหน้าคัมศอกขวา
- บันทึก 3. เข้าที่เหนือข้อเท้าซ้าย พมหัวกระดูกสันหลังในชั้นกล้ามเนื้อขาขวา



13/5


ภาพถ่ายสภาพขณะจับกุม



ชื่อชาย นายศิริพงษ์ มั่นตะเสถียร
รายงานการไขข้อเท็จจริงคดีที่ 102/2519
รายงานการตรวจค้นที่ 19060 0 /2519

ลงชื่อ พล.ต.ต.  พันโท
(พิจิต ธิประไพ)

รองผู้บัญชาการตำรวจนครบาล

ลงชื่อ ร.ท.อ.  พันโท
(อัครพิทักษ์ กฤษณ์ อนุสรณ์)
สว.ต.ต. ปะระสังคราม