



13/101

กรมตำรวจ

กรมการแพทย์ สังกัดกระทรวงสาธารณสุข

๒๕ / 2519 ฐานตำรวจนครบาลปฐมวัน อําเภอบางมวน จังหวัดปทุมธานี

นามสกุล ข. ส. อ. ตำรวจ สังกัดกรมตำรวจ ปี พ.ศ. ๒๕๑๙

ชื่อ นามจริง นาย พงษ์ ฤทธิ์ เพชรสามศรี อายุ 20 ปี เพศ ชาย

ภูมิลำเนา บ้านเลขที่ ๒๓ หมู่บ้านไทย ศาลแขวง พทอ.

ครอบครัว นาย รุ่งโรจน์ แซ่แซ่ ชื่อมารดา นาง คิม แซ่ แซ่แซ่

ที่อยู่ 1/13 หมู่ 11 ต.คลองก้อ อําเภอบางมวน จังหวัดปทุมธานี

วันเวลาพักตัว ๒๕.๑.๕๙ เวลาประมาณ ๐๑.๐๐ น. วันเวลาพบศพ ๒๕.๑.๕๙ เวลาประมาณ ๐๑.๐๐ น.

พยาน: ร.ท. คํารวจ ตำบาล ปทุมวัน อําเภอบางมวน จังหวัดปทุมธานี

พยานศพ: ร.ท. คํารวจ ตำบาล ปทุมวัน อําเภอบางมวน จังหวัดปทุมธานี

ชื่อสถานที่ตาย (ถ้ามี)

ชื่อแพทย์ นายแพทย์ พ.ศ. อ. ไพฑูริย์ หล่มรัตน นายแพทย์โรงพยาบาลตำรวจ


ขอและสำเนาแจ้งพนักงานสืบสวนคดีฆาตกรรม นายแพทย์ พ.ศ. อ. ไพฑูริย์ หล่มรัตน แพทย์รพ.ตำรวจ


ร.ต.อ.จักรพงษ์ ฤทธิ์ประดิษฐ์ สวส. 1 ส.บ.บ.ส่งคราม ร.ต.อ. เอนก แสงฉาย สวส. 1 ส.บ.บ.ปทุมวัน


นางชื่อ ที่ประธาน พนักงานอัยการ

แพทย์และบุคลากรแพทย์ ฎกระ เบ็ด

ให้ทหารเกณฑ์มือน้อยางไว้ มอบให้ญาติไปจัดการตามประเพณี

ลงชื่อ นายแพทย์  สังกัดกระทรวงสาธารณสุข

" ร.ต.อ.  "

" ร.ต.อ.  "

ความเห็นของแพทย์หรือพนักงานแยกธาตุ

สภาพของศพ หรือส่วนของศพตามที่พบเห็น หรือตามที่ปรากฏจากการตรวจพร้อมทั้งความเห็น

ศพชายไทย รูปร่างลำสัน ขมสันปกติ มีหนวดเล็กน้อย ทุ่งกางแกงชยาววบลื่นสีน้ำตาลเงินกว้าง
๕ วน.ภาค เข้มตึงหนังสีน้ำตาล สวมเสื้อเชิ้กแขนสั้นสีขาว มีบาดแผลดังนี้ -

- (๑) บริเวณเหนือกลางคิ้วขวาผิวหนังชำรุดโค้ง เล็กน้อยตามเฉียง ๑.๕×๐.๕ ซม. และเหนือ
คิ้วขวาถัดลงมา ๑.๕×๑ ซม. เนื้อและข้างลอก ๑.๕×๑ ซม.
- (๒) บริเวณโหนกแก้มขวาผิวหนังชำรุดลอกขนาด ๒.๕×๑ ซม. (๓) บริเวณรักแร้ขวาส่วนบนแขน
หนังชำรุดรุ่งริ่งขนาดยาว ๖×๒.๕ ซม. และ ส่วนอกผิวหนังมีขีดขาดรุ่งริ่งขนาด ๒.๕×๒ ซม. และ
 ๒.๕ ซม. ขอบแผลชำและ มีรอยขีดเล็ก ๆ เลือซซาก (๔) บริเวณหน้าท้องระดับสะดือทางกึ่งกลาง ๖.๕
ซม. ผิวหนังขีดขาดคามยาวขนาด ๒.๕×๐.๗ ซม. หนึ่งซซาก (๕) บริเวณหน้าท้องระดับสะดือทางกึ่งกลาง
 ๑๐ ซม. ผิวหนังเป็นรูขาดไม่กลมขนาด ๑.๒×๑ ซม. มีเยื่อปลิวใส่ทะลุออกมา
- (๖) บริเวณสะบักซ้ายผิวหนังมีขีดขาดคามขวางขนาด ๒×๑ ซม. ทะลุเข้าภายใน
- (๗) บริเวณอกด้านหลังกึ่งกลางผิวหนังจุรชำเล็ก ๆ กระจายทั่วไป (๘) บริเวณท้องคานหลังส่วนชาย
ตรงข้ามซ้ายผิวหนังมีขีดขาดคามยาว ๑.๓×๐.๕ ซม. (๙) บริเวณเอวคานหลังขวาห่างกึ่งกลาง ๒.๕ ซม.
หนังเป็นรูขาดขอบไม่เรียบ ๒ แห่ง กางขวาง แหงละ ๑×๑ ซม. และ ๑.๓×๑.๓ ซม. ลึกเข้าภายใน
- (๑๐) บริเวณเหนือข้อเท้าซ้ายคานใน เนื้อข้อเท้า ๕ ซม. มีฉมับเป็นรูขาดรุ่งริ่งขนาด ๓.๕×๒.๕ ซม.
ถึงกระดูกนูนแข้งแรก, (๑๑) บริเวณข้อเท้าขวาคานนอกหน้ากระดูกมีผิวหนังมีขีดขาดรุ่งริ่งขนาด ๕×๓ ซม.
ถึงกระดูกนูนแข้งส่วนล่างแรก, บริเวณคานผิวหนังขาดคามเฉียงขนาด ๓×๐.๕ ซม.
- (๑๒) บริเวณต้นเท้าขวาคานนอกผิวหนังมีขีดขาดคามยาว รุ่งริ่งขนาด ๔×๑ ซม. ลึกถึงกระดูกและกระดูกแรก.

๒. แสดงแนวความคิดแพทย์ที่ทำได้

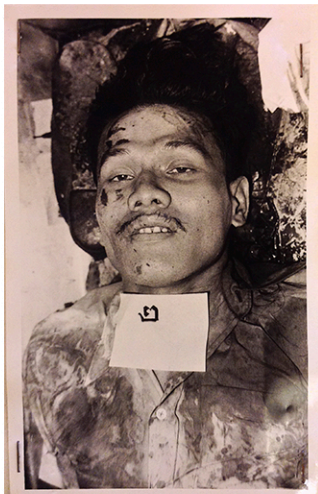สะเกิด ระเบิด เข้าของอก.

วันที่ ๒ เดือน ตุลาคม พ.ศ. ๒๕๑๔

ลงชื่อ พ.ศ.อ. *ไพฑูริย์ หลินรัตน์* แพทย์
(ไพฑูริย์ หลินรัตน์)

หมายเหตุ: คำถามรายงานของแพทย์หรือพนักงานแยกธาตุทำไว้ค้างหาก ก็ไม่ต้องกรอกข้อความ
ข้างบน ให้เอารายงานบันทึกรายงานนี้

ภาพถ่ายศพประกอบคดี



ชื่อผู้ตาย นายทองกันต์ เพรามธุรส (ถือหมายเลข 2)


รายงานการชันสูตรพลิกศพเลขที่ 140/19

รายงานการตรวจศพที่ ไม่มี

ลงชื่อ พล.ต.ต.  บันทึก

(พิชิต มีปรีชา)

รองผู้บัญชาการตำรวจนครบาล

ลงชื่อ ร.ต.อ.  (จักรทิพย์ กุญชร ณ อยุธยา)

สวส. ส.น. ชนะสงคราม