

ความเห็นของแพทย์หรือพนักงานแยกโรค

๖. สภาพของศพ หรือส่วนของศพตามที่พบเห็น หรือความที่ปรากฏจากการตรวจพร้อมทั้งความเห็น

ศพชาย ผู้ประสงค์สมส่วน ผิวค่อนข้างขาว ผมยาวพอประมาณ สวมถุงเท้าสีเหลือง อาบู่ประมาณ ๒-๓๐ ปี บูด่างแกงขาวตามขมับ คอค เข็มขัดหนังสีน้ำตาล สวมเสื้อยืดคอกลมแขนสั้นสีเหลือง สวมเสื้อยืคอวอร์มสีกรมท่าหลายเส้นจากขมับจนถึงปลายแขนสีขาว ๒ เส้น มีน้ำหนัก -

(๑) บริเวณไหล่ลากร้าวห่างกึ่งกลาง ๕ ซม. ผิวหนัง เป็นรูขุมรู้งิ่งขนาด ๓ x ๒.๕ ซม. ลึกเข้าภายในและกระดูกไหลปลาหัก

(๒) บริเวณโคนกลางข้างขวาห่างกึ่งกลาง ๕ ซม. ผิวหนัง เป็นรูขุมรู้งิ่ง ขนาด ๒.๕ x ๒ ซม. ถูกกระดูกขากระดูกแตก


(๓) บริเวณบั้นเอากวาคานนอกผิวหนังขาดเป็นรู ๑ x ๐.๕ ซม.

(๔) บริเวณบั้นเอากวาคานบนขยี้ผิวหนังขาด เป็น เป็น รูขนาด ๑ x ๐.๕ ซม.

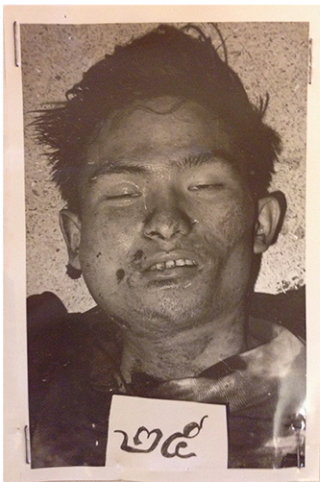
๗. แสดงเหตุที่ตายเท่าที่ทำได้

ถูกกระสุนปืนเข้าช่องอกและคอ.

วันที่ ๖ เดือน ตุลาคม พ.ศ. ๒๕๕๕

ลงชื่อ พ.ศ.อ.  แพทย์
(ไพฑูย์ นลินรัตน์)

แต่ถ้ามีรายงานของแพทย์หรือพนักงานแยกโรคทำไว้ต่างหาก ก็ไม่ต้องกรอกข้อความข้างบนนี้ ให้เอารายงานแนบติดรายงาน



ชื่อผู้ทำ นายใหญ่โต เตกเจริญ (ภรรยาเลข 25)
 รายงานการชันสูตรพลิกศพ เลขที่ 163/19
 รายงานการตรวจศพที่ โฉม

ลงชื่อ พ.ต.ท.

บันทึก

(พิชิต วัชรินทร์)

รองผู้ช่วยการตำรวจนครบาล

ลงชื่อ ร.ท.อ.

(อัครเทพ ฤทธิพร)

สวัสดิ์ สอน และสังกราม