



กรมตำรวจ

รายงานการชันสูตรพลิกศพ

100/ 2519 สถานีตำรวจ นครบาลชายกองนอก อำเภอ บางกอกน้อย จังหวัดกรุงเทพมหานคร

วันที่ 7 เดือน ตุลาคม พ.ศ. ๒๕ 19

ผู้ตายชื่อ ชายไทยไม่ทราบชื่อ อายุ ๔5 ปี เพศ ชาย

เชื้อชาติ ไทย สัญชาติ ไทย ศาสนา -

ชื่อบิดา - ชื่อมารดา -

ที่อยู่ - หมู่ที่ - ตำบล - อำเภอ - จังหวัด -

วันเวลาตาย 6 ก.ค. 19 เวลาประมาณ 10.10 น. วันเวลาที่พบศพ 6 ก.ค. 19 เวลาประมาณ ๑๖.๑๐

พบศพ รพ.ศิริราช ตำบล ศิริราช อำเภอ บางกอกน้อย จังหวัด กรุงเทพมหานคร

พบศพ รพ.ศิริราช ตำบล ศิริราช อำเภอ บางกอกน้อย จังหวัด กรุงเทพมหานคร

ข้อเท็จจริงตาย (ถ้ามี) -

ผู้พบศพ นายแพทย์ วิฑูรย์ อังประพันธ์ นายแพทย์ รพ.ศิริราช

ชื่อและตำแหน่งพนักงานผู้ทำการชันสูตรพลิกศพ นายแพทย์ วิฑูรย์ อังประพันธ์ นายแพทย์ รพ.ศิริราช

พ.ศ.ศ. อุไร สีอุไร ส่วน, ณ. ชน. ชน. สงคราม ร.ศ.ศ. สุกิจ โปอินันต์ศักดิ์ รองสาร, ณ. บางกอกน้อย

นายวิเวก อิศวณุต และนายสุทธิธรรมวาทิน พนักงานอัยการ

เหตุและพฤติการณ์ตาย อุบัติของแข็ง และอาวุธหลายชนิด และถูกกรักคอ

ให้จัดการแก่ศพนี้อย่างไร จัดการตามระเบียบ

ลงชื่อ นายแพทย์ [Signature] ผู้ชันสูตรพลิกศพ
พ.ศ.ศ. [Signature]
ร.ศ.ศ. [Signature]
[Signature]
[Signature]

ความเห็นของแพทย์หรือพนักงานแยกโรค

๑. สภาพของศพ หรือส่วนของศพตามกำหนด หรือตามที่ปรากฏจากการตรวจหรือร่องรอยความ

๒. แสดงเหตุตาย เท่าที่ทำได้

วันที่ ..... เดือน ..... พ.ศ. ๒๕...

ลงชื่อ ..... แพทย์

หมายเหตุ

แต่ตามรายงานของแพทย์หรือพนักงานแยกโรคทำไว้ต่างหาก ก็ไม่ต้องกรอกข้อความข้างบนนี้ ให้เอารายงานนั้นติดรายงานนี้

# รายงานการตรวจศพ

## ภาควิชานิติเวชศาสตร์

คณะแพทยศาสตร์ศิริราชพยาบาล มหาวิทยาลัยมหิดล

13/5

|          |                           |        |        |        |        |      |               |
|----------|---------------------------|--------|--------|--------|--------|------|---------------|
| ที่      | 190601                    | วันที่ | 7      | เดือน  | ตุลาคม | พ.ศ. | 2519          |
| ศพ       | ชายไม่ทราบชื่อ            | อายุ   | ประมาณ | 25 ปี  | เพศ    | ชาย  | เชื้อชาติ ไทย |
| ส่งมาจาก | สถานีตำรวจนครบาลชนะสงคราม |        |        |        |        |      |               |
| เวลาตาย  | วันที่                    | 6      | เดือน  | ตุลาคม | พ.ศ.   | 2519 | เวลา 10.10 น. |
| เวลาตรวจ | วันที่                    | 7      | เดือน  | ตุลาคม | พ.ศ.   | 2519 | เวลา 10.00 น. |

### สภาพศพภายนอก

- ศพสูง 170 ซม. รูปร่างลำสัน ผอมแห้งเล็กน้อยสีผิวขาวประมาณ 5 ซม. สวมเสื้อขาวลายกอกสีเหลืองแขนขมพู พันสีเขียวอ่อน สวมกางเกงขาขาวลิกรมห้า
- ศพแข็งตัวเต็มที่บริเวณหลังมีสีคล้ำเนื่องจากเลือกกดองสู่เบื้องต่ำภายหลังตาย
- รอยค่อมมีเชือกกลมขนาดเส้นผ่าศูนย์กลาง 0.7 ซม. พันอยู่สองสามรอย
- ศีรษะบริเวณหลังใบหูซ้ายถึงท้ายทอยมีแผลฉีกจากกระสุนกระสุนยิงหลายแผลรูปร่างต่าง ๆ กัน บริเวณแผลมีคีมและทรายคอกอยู่เต็ม แผลอยู่รวมเป็นกลุ่มในบริเวณกลาง 8 ซม. ยาว 12 ซม.
- บริเวณใบหน้ามีแผลฉีกจากกระสุนกระสุนยิงตรงกลางหน้าผากขนาดกว้าง 2 ซม. ยาว 3 ซม. ลึกถึงกะโหลกศีรษะ แผลทั้งสองมีบาดแผลฉีกขาดขอบไม่เรียบที่หางคิ้วขวาขนาดยาว 2.5 ซม. กว้าง 1 ซม.
- มีแผลฉีกขาดและรอยขีดข่วนบริเวณหน้าท้วไป และบริเวณทรวงอกบริเวณดังกล่าวเป็นสีน้ำตาลแห้งแข็ง
- แขนและมือทั้งสองข้างมีรอยฉีกขาดเป็นแห่ง ๆ อยู่ทั่วไป
- บริเวณคอมีรอยรัดคอด้วยหนังแห้ง เป็นรอยกว้าง 0.5 ซม. แถบซ้ายของลำคอรอยรัดแยกออกเป็นสองรอยคือแยกไปข้างหลังหนึ่งรอย และเฉียงขึ้นบนหนึ่งรอย
- บริเวณทรวงอกค้ำหน้ามีแผลรูปกลมสองรู ขนาดเส้นผ่าศูนย์กลาง 1 ซม. อยู่ใต้หัวนมทั้งสองข้าง ข้างขวาใต้หัวนม 5.5 ซม. ข้างซ้ายใต้หัวนม 10 ซม.
- หน้าท้องแถบซ้ายมีแผลถูกแทงเป็นรูปลานเหลี่ยม ขนาดความยาวและเส้นผ่าศูนย์กลาง 1.5 ซม. แผลอยู่เหนือระดับสะดือ 4 ซม.
- บริเวณชายโครงแถบซ้ายมีแผลรูปค่อนข้างกลมขนาดเส้นผ่าศูนย์กลาง 3 - 5 ซม. เจ็บแผลและแผลขนาดเส้นผ่าศูนย์กลาง 1 ซม. หนึ่งแผลอยู่ตรงแนวกระดูกกลางรักแร้และใต้อกซ้าย 22 ซม.

### การตรวจภายใน

- กระดูกหักหาย่อยแถบซ้ายมือแยกยุบลงไป 1 ซม. ประมาณนิ้วหัวแม่มือ ฐานกะโหลกศีรษะมีรอยร้าวที่แอ่งหน้าทั้งสองและที่แอ่งหลังซ้าย
- ไตหนึ่งศีรษะมีรอยฟกช้ำทั่วไป
- สมองมีเลือดออกใต้เยื่ออะแรกนอยด์บ้าง ๆ ทั่วไป และสมองกลีบหน้าผากมีรอยช้ำขึ้น ๆ

รายงานการตรวจศพ 190601

13/49

การตรวจภายใน (ต่อ)

- ช่องเยื่อหุ้มปอดซ้ายมีเลือดซึ่งอยู่ 1,200 ลบ.ซม. ช่องเยื่อหุ้มปอดขวา 1,000 ลบ.ซม. กระพุทซ์ไทรอยด์ที่แตกแฉกซ้ายหักบริเวณคานข้าง องศาหัว
- ปอดซ้ายมีรูทะลุเป็นรูปกลมขนาดเส้นผ่าศูนย์กลาง 1 ซม. ที่ชายปอดกลีบล่างพบเส้นโลหะขนาดกว้างยาวหนาประมาณ 0.3 ซม. 3 ชิ้นในเนื้อปอด ปอดขวาพบกลีบล่างฉีกยาวประมาณ 2 ซม. กว้าง 1 ซม.
- ถุงหุ้มหัวใจไม่มีเลือด กล้ามเนื้อหัวใจปกติ
- ช่องท้องมีเลือดซึ่งอยู่ทั่ว ๆ ไปแต่ไม่มากนักรวมประมาณ 200 มล.
- คัมภีร์ขวาฉีกมีรอยฉีกขาดเป็นฉีก ยาวตามขวางของลำตัว 9 ซม. กว้างตามยาวของลำตัว 3 ซม. เนื้อเยื่อฉีกเป็นโพรงกว้างถึงนิวกลางของเนื้อเยื่อ ที่มีตัวคัมภีร์โลหะสีน้ำตาลเล็กเป็นเม็ดกลมขนาดเม็ดทราย 2 - 3 เม็ด
- ลำไส้ทะลุ 3 แห่ง ซึ่งลำไส้ฉีกขาดหนึ่งแห่ง
- หลอดเลือดแดงใหญ่ในช่องท้องมีรอยทะลุที่หน้าคานหน้าและคานหลัง และมีรอยบิ้นถุงของม้ามที่กระพุทซ์หลังส่วนเอวแตกซ้ายเป็นรูปสามเหลี่ยม
- ไตทั้งสองข้างขนาดปกติ ไม่มีแผล
- กระเพาะปัสสาวะไม่มีน้ำปัสสาวะจึง

เหตุตาย เลือดออกในช่องเยื่อหุ้มปอดจากมากแฉกกระสุนปืน

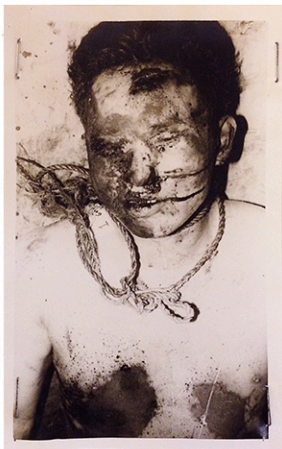ความเห็น ถูกห้ำร้ายด้วยอาวุธหลายชนิดและถูกรักที่คอ




(นายแพทย์วิชาญ ชัยประพัทธ์)


13/2

ภาพขาวดำของ : พลเอก



ชื่อ นายปรีชา น้อย  
รายงานการข้อสรุปพิกัดเลขที่ 100/2519  
รายงานการตรวจศพที่ 190601

ลงชื่อ พล.ต.ต.  พันจึก  
( พิกัด ปรีชา )

รองผู้บัญชาการตำรวจนครบาล  
ลงชื่อ ร.ท.อ.   
( จักรทิพย์ กุญชร ๗๐๖๖๖ )  
สวส. ส.น. ๗๖๖๖๖๖๖๖